MKLDesignsShop · COMPLETE STUDY GUIDE SERIES

Anatomy & Physiology

The Complete Illustrated Guide

Anatomía y fisiología: la guía completa ilustrada

BILINGUAL EDITION · EDICIÓN BILINGÜE

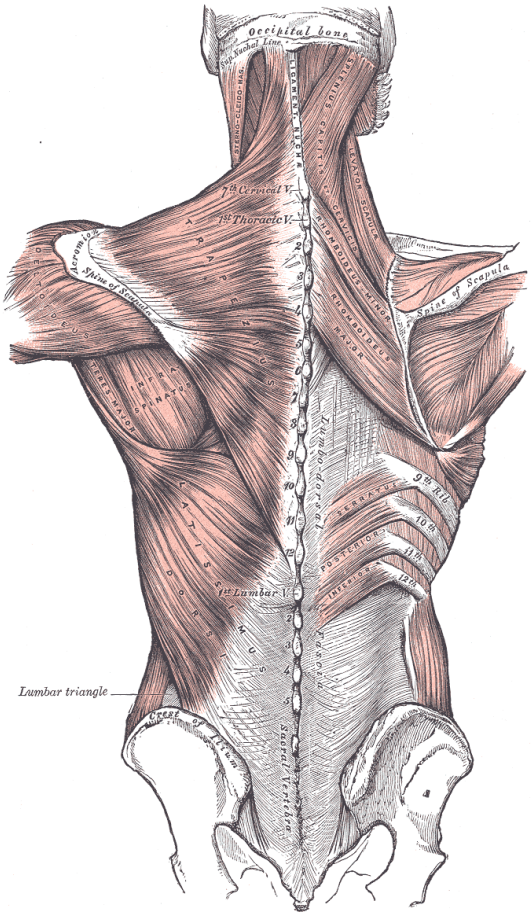

For nursing and health-science students who study in English and think in Spanish

Para estudiantes de enfermería y ciencias de la salud que estudian en inglés y piensan en español

SAMPLE · MUESTRA — Unit 1 · Unidad 1 — Internal sample for approval · Muestra interna para aprobación

Anatomy & Physiology: The Complete Illustrated Guide · Anatomía y fisiología: la guía completa ilustrada

Bilingual Edition · Edición bilingüe

© 2026 MKLDesignsShop — Maikel Caballero. All rights reserved · Todos los derechos reservados.

Every text in this book is original work written by MKLDesignsShop for this guide. The illustrations are classic public-domain plates and diagrams — mainly from *Gray's Anatomy* (1918) and Wikimedia Commons — chosen and adapted for this bilingual edition.

Todo el texto de este libro es obra original escrita por MKLDesignsShop para esta guía. Las ilustraciones son láminas y diagramas clásicos de dominio público — principalmente de *Gray's Anatomy* (1918) y de Wikimedia Commons — escogidos y adaptados para esta edición bilingüe.

Educational material. This book is a study guide. It does not replace the official textbook of your course, your instructor's guidance, or professional medical advice.

Material educativo. Este libro es una guía de estudio. No sustituye el libro oficial de su curso, la orientación de su instructor ni el consejo médico profesional.

Buy One, Donate One. With every book sold, MKLDesignsShop donates educational material to schools and learning communities.

Compra uno, dona uno. Con cada libro vendido, MKLDesignsShop dona material educativo a escuelas y comunidades de aprendizaje.

Companion product · Producto complementario: *Bilingual Anatomy Posters — Set of 6 · Láminas anatómicas bilingües — Set de 6* (MKLDesignsShop).

MKLDesignsShop · mkldesignsshop.com

Introduction · About This Book

Introducción · Acerca de este libro

Why this book exists. If you are a Spanish-speaking student in a nursing or health-science program in the United States or Puerto Rico, you already know the problem: your classes, your exams and your textbooks are in English, but you understand — and truly learn — in Spanish. The big anatomy books were not written for you, and until now there was no complete bilingual anatomy and physiology study guide for adults. This book fills that gap.

This is a **complete study guide**, not a replacement for your course textbook. It explains the same material your instructor teaches — in the same order — in clear language, first in English (the language of your exams) and then in Spanish (the language in which you make the ideas your own). Every key term appears in both languages, every time, so the two vocabularies grow together.

How each unit is built. Every unit follows the same rhythm, like a good class:

- **Clear explanations with examples** — each idea is explained in plain words and tied to something you can picture.
- **Classic plates and diagrams** — real anatomical illustrations from public-domain classics, many in color, chosen so each structure is easy to see.
- **A color-and-label plate** — a line diagram of the unit's main structure for you to color and label. In health studies, coloring anatomy is not decoration: it is one of the most effective ways to memorize it.
- **A clinical connection box** — how the topic shows up in real nursing and health work.
- **Practice with answers** — multiple-choice and fill-in questions, with the answer key at the end of the unit so you can check yourself immediately.
- **A bilingual glossary and a summary** — the unit's vocabulary in both languages, and the whole unit condensed into one page.

How to use this book. Read the English explanation first and underline the key terms. Then read the Spanish version and notice how each English term matches its Spanish partner. Color and label the plate. Answer the practice questions without looking, then check the key. Finally, read the summary out loud — in both languages — the day before your exam.

One promise: every explanation in this book is written here, in our own words — nothing is copied from other anatomy books. The illustrations are classic public-domain plates, chosen and labeled for this bilingual edition. The science is the standard science of every introductory anatomy and physiology course — only the way of teaching it is ours.

Introducción · Acerca de este libro

Por qué existe este libro. Si usted es un estudiante hispanohablante en un programa de enfermería o de ciencias de la salud en Estados Unidos o Puerto Rico, ya conoce el problema: sus clases, sus exámenes y sus libros de texto están en inglés, pero usted entiende — y aprende de verdad — en español. Los grandes libros de anatomía no fueron escritos para usted, y hasta ahora no existía una guía completa y bilingüe de anatomía y fisiología para adultos. Este libro cubre ese hueco.

Esta es una **guía completa de estudio**, no un sustituto del libro oficial de su curso. Explica la misma materia que enseña su instructor — en el mismo orden — con lenguaje claro, primero en inglés (el idioma de sus exámenes) y después en español (el idioma en el que usted hace suyas las ideas). Cada término clave aparece en los dos idiomas, siempre, para que los dos vocabularios crezcan juntos.

Cómo está construida cada unidad. Todas las unidades siguen el mismo ritmo, como una buena clase:

- **Explicaciones claras con ejemplos**: cada idea se explica con palabras sencillas y se conecta con algo que usted puede imaginar.
- **Láminas y diagramas clásicos**: ilustraciones anatómicas reales de clásicos de dominio público, muchas a color, escogidas para que cada estructura se vea con facilidad.
- **Una lámina para colorear y etiquetar**: un diagrama de líneas de la estructura principal de la unidad, para colorearlo y rotularlo. En los estudios de la salud, colorear la anatomía no es decoración: es una de las formas más eficaces de memorizarla.
- **Una caja de conexión clínica**: cómo aparece el tema en el trabajo real de enfermería y de la salud.
- **Práctica con respuestas**: preguntas de selección múltiple y de completar, con la clave de respuestas al final de la unidad para que usted se revise al momento.
- **Un glosario bilingüe y un resumen**: el vocabulario de la unidad en los dos idiomas, y toda la unidad condensada en una página.

Cómo usar este libro. Lea primero la explicación en inglés y subraye los términos clave. Después lea la versión en español y fíjese en cómo cada término en inglés se empareja con su compañero en español. Coloree y rotule la lámina. Responda las preguntas de práctica sin mirar, y luego revise la clave. Por último, lea el resumen en voz alta — en los dos idiomas — el día antes de su examen.

Una promesa: cada explicación de este libro está escrita aquí, con nuestras propias palabras; nada está copiado de otros libros de anatomía. Las ilustraciones son láminas clásicas de dominio público, escogidas y rotuladas para esta edición bilingüe. La ciencia es la ciencia estándar de todo curso introductorio de anatomía y fisiología; lo nuestro es solo la manera de enseñarla.

Contents · Índice completo

This sample contains Unit 1 in full. · Esta muestra contiene la Unidad 1 completa.

Unit 1 · The Foundations: Organization of the Human Body · Los fundamentos: organización del cuerpo humano

1.1 What Anatomy and Physiology Study · Qué estudian la anatomía y la fisiología
1.2 Levels of Structural Organization · Niveles de organización estructural
1.3 The Cell: The Basic Unit of Life · La célula: la unidad básica de la vida
1.4 Tissues: Working Together · Los tejidos: trabajo en conjunto
1.5 Homeostasis: Keeping the Balance · Homeostasis: mantener el equilibrio
1.6 Anatomical Language · El lenguaje anatómico

Unit 2 · The Chemistry of Life · La química de la vida

2.1 Atoms, Elements and Bonds · Átomos, elementos y enlaces
2.2 Water and pH · El agua y el pH
2.3 The Molecules of Life: Carbohydrates, Lipids, Proteins and Nucleic Acids · Las moléculas de la vida: carbohidratos, lípidos, proteínas y ácidos nucleicos
2.4 ATP: The Energy Currency · ATP: la moneda de energía

Unit 3 · Cells and Tissues in Detail · Células y tejidos en detalle

3.1 The Plasma Membrane and Transport · La membrana plasmática y el transporte
3.2 The Cell Cycle and Cell Division · El ciclo celular y la división celular
3.3 Epithelial and Connective Tissues · Los tejidos epitelial y conectivo
3.4 Muscle and Nervous Tissues · Los tejidos muscular y nervioso
3.5 Membranes and Glands · Membranas y glándulas

Unit 4 · The Integumentary System · El sistema tegumentario

4.1 Layers of the Skin · Las capas de la piel
4.2 Hair, Nails and Glands · El pelo, las uñas y las glándulas
4.3 Functions and Care of the Skin · Funciones y cuidado de la piel

Unit 5 · The Skeletal System · El sistema esquelético

5.1 Functions and Types of Bones · Funciones y tipos de huesos
5.2 The Axial Skeleton: Skull, Spine and Rib Cage · El esqueleto axial: cráneo, columna vertebral y caja torácica
5.3 The Appendicular Skeleton: Limbs and Girdles · El esqueleto apendicular: extremidades y cinturas
5.4 Joints · Las articulaciones

Unit 6 · The Muscular System · El sistema muscular

6.1 How Muscles Contract · Cómo se contraen los músculos
6.2 Major Muscles of the Head, Neck and Trunk · Músculos principales de la cabeza, el cuello y el tronco
6.3 Major Muscles of the Upper and Lower Limbs · Músculos principales de las extremidades superiores e inferiores

Unit 7 · The Nervous System · El sistema nervioso

7.1 Neurons and Nerve Impulses · Las neuronas y los impulsos nerviosos
7.2 The Brain · El encéfalo
7.3 The Spinal Cord and Peripheral Nerves · La médula espinal y los nervios periféricos
7.4 The Autonomic Nervous System · El sistema nervioso autónomo

Unit 8 · The Special Senses · Los sentidos especiales

8.1 Vision: The Eye · La visión: el ojo
8.2 Hearing and Balance: The Ear · La audición y el equilibrio: el oído
8.3 Smell and Taste · El olfato y el gusto
8.4 Touch, Temperature and Pain · El tacto, la temperatura y el dolor

Unit 9 · The Endocrine System · El sistema endocrino

9.1 Hormones and Their Glands · Las hormonas y sus glándulas

9.2 The Pituitary, Thyroid and Adrenal Glands · La hipófisis, la tiroides y las glándulas suprarrenales
9.3 The Pancreas and Blood Sugar Control · El páncreas y el control del azúcar en la sangre
9.4 Stress and Hormonal Balance · El estrés y el equilibrio hormonal

Unit 10 · The Cardiovascular System: The Heart · El sistema cardiovascular: el corazón

10.1 Anatomy of the Heart · Anatomía del corazón
10.2 The Cardiac Cycle and the Conduction System · El ciclo cardíaco y el sistema de conducción
10.3 Heart Rate, Blood Pressure and Pulse · Frecuencia cardíaca, presión arterial y pulso

Unit 11 · Blood and Blood Vessels · La sangre y los vasos sanguíneos

11.1 Components of Blood · Componentes de la sangre
11.2 Arteries, Veins and Capillaries · Arterias, venas y capilares
11.3 The Pulmonary and Systemic Circuits · Los circuitos pulmonar y sistémico

Unit 12 · The Lymphatic and Immune Systems · Los sistemas linfático e inmunitario

12.1 Lymph and the Lymphatic Organs · La linfa y los órganos linfáticos
12.2 The Body's Defenses · Las defensas del cuerpo
12.3 Immunity and Vaccines · La inmunidad y las vacunas

Unit 13 · The Respiratory System · El sistema respiratorio

13.1 The Airway: Nose, Pharynx, Larynx and Trachea · La vía aérea: nariz, faringe, laringe y tráquea
13.2 The Lungs and Gas Exchange · Los pulmones y el intercambio de gases
13.3 Breathing Mechanics · La mecánica de la respiración

Unit 14 · The Digestive System · El sistema digestivo

14.1 The Digestive Tract · El tubo digestivo
14.2 Accessory Organs: Liver, Gallbladder and Pancreas · Órganos accesorios: hígado, vesícula biliar y páncreas
14.3 Nutrition and Metabolism · Nutrición y metabolismo

Unit 15 · The Urinary System · El sistema urinario

15.1 The Kidneys and the Nephron · Los riñones y la nefrona
15.2 Urine Formation and Elimination · La formación y la eliminación de la orina
15.3 Fluid and Acid–Base Balance · El equilibrio de líquidos y ácido-base

Unit 16 · The Reproductive System and Human Development · El sistema reproductor y el desarrollo humano

16.1 The Male Reproductive System · El sistema reproductor masculino
16.2 The Female Reproductive System · El sistema reproductor femenino
16.3 Pregnancy and Development · El embarazo y el desarrollo
16.4 From Birth to Old Age · Del nacimiento a la vejez

Back Matter · Material de cierre

Complete Bilingual Glossary A–Z · Glosario bilingüe completo A–Z
Answer Keys for All Units · Claves de respuestas de todas las unidades
Bilingual Index · Índice alfabético bilingüe

Unit 1

The Foundations: Organization of the Human Body

Los fundamentos: organización del cuerpo humano

Every building starts with its foundations, and this book is no different. Before studying any organ or system, you need the map of the whole territory: what anatomy and physiology study, how the body is organized from atoms to the whole person, what a cell is, how cells group into tissues, how the body keeps its internal balance, and the precise language that health professionals use to describe locations in the body. Master this unit and every unit after it becomes easier.

Todo edificio empieza por sus cimientos, y este libro no es la excepción. Antes de estudiar cualquier órgano o sistema, usted necesita el mapa de todo el territorio: qué estudian la anatomía y la fisiología, cómo se organiza el cuerpo desde los átomos hasta la persona completa, qué es una célula, cómo las células se agrupan en tejidos, cómo el cuerpo mantiene su equilibrio interno, y el lenguaje preciso que usan los profesionales de la salud para describir las posiciones en el cuerpo. Domine esta unidad y todas las demás se le harán más fáciles.

1.1 What Anatomy and Physiology Study

Qué estudian la anatomía y la fisiología

Anatomy is the study of the **structure** of the body and of how its parts are arranged and related. The word comes from Greek roots meaning “to cut up”: the first anatomists learned by dissecting, by carefully cutting and looking. When you memorize the names and positions of bones, muscles and organs, you are doing anatomy.

Physiology is the study of **function**: how those structures work. How does the heart pump? How does a muscle contract? How does the kidney clean the blood? Those are physiology questions. Physiology often explains function at the cellular and molecular level, because that is where the work of the body actually happens.

Anatomy has branches you will meet in your courses. **Gross anatomy** (also called macroscopic anatomy) studies structures you can see with the naked eye, like the heart or the femur. **Microscopic anatomy** studies what only a microscope reveals; it includes **cytology**, the study of cells, and **histology**, the study of tissues.

The most important idea of this unit — maybe of the whole book — is that **structure determines function**. Form and job always go together. The walls of the tiny air sacs of the lungs (the alveoli) are extremely thin *because* gases must cross them quickly. The heart has valves *because* blood must flow in one direction only. Whenever you learn a new structure, ask: what does this shape allow it to do? You will be thinking like a physiologist.

CLINICAL CONNECTION — Anatomy and physiology at work

Every day, health professionals use both sciences. An X-ray, a CT scan or an ultrasound is applied anatomy: a picture of structures. Vital signs — temperature, pulse, blood pressure, respiratory rate — are applied physiology: numbers that describe how well the functions are working. A nurse who takes vital signs and notices a fever is watching physiology change in real time.

CONEXIÓN CLÍNICA — La anatomía y la fisiología en el trabajo

Cada día, los profesionales de la salud usan las dos ciencias. Una radiografía, una tomografía o un ultrasonido son anatomía aplicada: una imagen de las estructuras. Los signos vitales — temperatura, pulso, presión arterial, frecuencia respiratoria — son fisiología aplicada: números que describen qué tan bien están funcionando las funciones. Una enfermera que toma los signos vitales y detecta una fiebre está viendo cambiar la fisiología en tiempo real.

La anatomía es el estudio de la **estructura** del cuerpo y de cómo sus partes están dispuestas y relacionadas. La palabra viene de raíces griegas que significan «cortar»: los primeros anatomistas aprendieron disecando, cortando y observando con cuidado. Cuando usted memoriza los nombres y las posiciones de los huesos, los músculos y los órganos, está haciendo anatomía.

La fisiología es el estudio de la **función**: cómo trabajan esas estructuras. ¿Cómo bombea el corazón? ¿Cómo se contrae un músculo? ¿Cómo limpia el riñón la sangre? Esas son preguntas de fisiología. La fisiología suele explicar la función a nivel celular y molecular, porque ahí es donde ocurre de verdad el trabajo del cuerpo.

La anatomía tiene ramas que usted encontrará en sus cursos. La **anatomía macroscópica** estudia las estructuras visibles a simple vista, como el corazón o el fémur. La **anatomía microscópica** estudia lo que solo revela el microscopio; incluye la **citología**, el estudio de las células, y la **histología**, el estudio de los tejidos.

La idea más importante de esta unidad — quizá de todo el libro — es que **la estructura determina la función**. La forma y el trabajo siempre van juntos. Las paredes de los pequeños sacos de aire de los pulmones (los alvéolos) son extremadamente finas *porque* los gases deben cruzarlas con rapidez. El corazón tiene válvulas *porque* la sangre debe fluir en una sola dirección. Cada vez que aprenda una estructura nueva, pregúntese: ¿qué le permite hacer esta forma? Estará pensando como un fisiólogo.

1.2 Levels of Structural Organization

Niveles de organización estructural

The body is built like a staircase of increasing complexity. Each level is built from the one below it, and each level can do things the level below cannot. There are six levels:

• **Chemical level.** The smallest level: atoms (carbon, hydrogen, oxygen, nitrogen, calcium, phosphorus and others) combine into molecules — water, glucose, proteins, fats and DNA. No molecule is alive, but life is built from them.

• **Cellular level.** Molecules organize into cells, the smallest living unit of the body. A muscle cell, a nerve cell (neuron) and a skin cell are all cells, but each is shaped for its own job.

• **Tissue level.** Groups of similar cells and the material around them work together on a common task. There are only four basic tissue types, and you will meet them in section 1.4.

• **Organ level.** Two or more tissue types combine into a structure with a specific job: the heart, the stomach, the liver, the skin. An organ always contains several tissues.

• **Organ-system level.** Organs that cooperate on a big task form a system. The heart and the blood vessels form the cardiovascular system; the mouth, stomach and intestines form the digestive system. The human body has **eleven organ systems**.

• **Organism level.** All the systems together make one living human being — the highest level, and the reason for all the others.

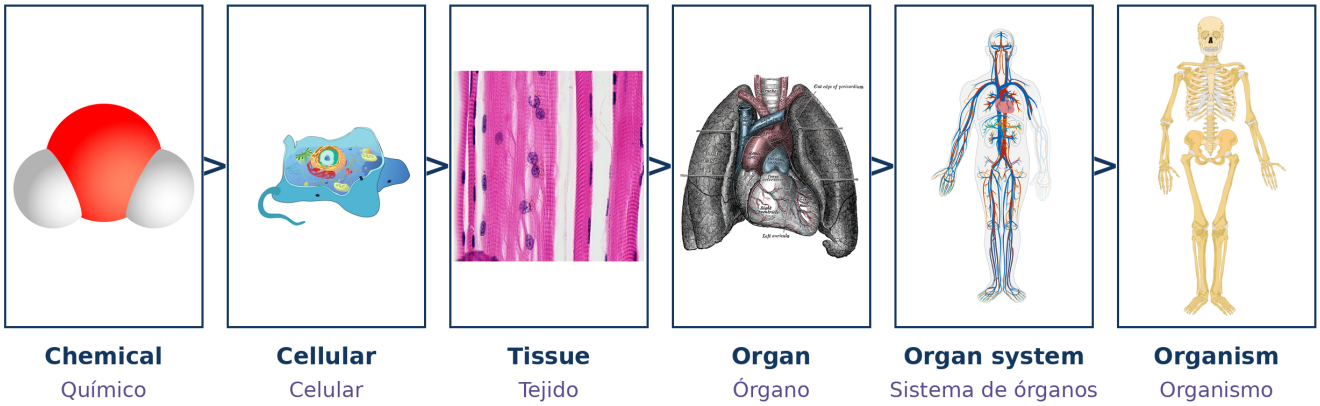

Figure 1.1 · The six levels of structural organization, from atoms to the whole organism. · Figura 1.1 · Los seis niveles de organización estructural, desde los átomos hasta el organismo completo.

This staircase also explains disease. A problem can begin at any level and climb upward. In sickle cell disease, for example, everything starts at the chemical level — a small change in one molecule, hemoglobin — and ends up affecting red blood cells, blood vessels, organs and the whole person.

El cuerpo está construido como una escalera de complejidad creciente. Cada nivel se construye con el anterior, y cada nivel puede hacer cosas que el anterior no puede. Hay seis niveles:

• **Nivel químico.** El nivel más pequeño: los átomos (carbono, hidrógeno, oxígeno, nitrógeno, calcio, fósforo y otros) se combinan en moléculas: agua, glucosa, proteínas, grasas y ADN. Ninguna molécula está viva, pero la vida se construye con ellas.

• **Nivel celular.** Las moléculas se organizan en células, la unidad viva más pequeña del cuerpo. Una célula muscular, una célula nerviosa (neurona) y una célula de la piel son células, pero cada una tiene la forma de su propio trabajo.

• **Nivel tisular.** Grupos de células semejantes y el material que las rodea trabajan juntos en una tarea común. Solo hay cuatro tipos básicos de tejido, y usted los verá en la sección 1.4.

• **Nivel de órgano.** Dos o más tipos de tejido se combinan en una estructura con un trabajo específico: el corazón, el estómago, el hígado, la piel. Un órgano siempre contiene varios tejidos.

• **Nivel de sistema de órganos.** Los órganos que cooperan en una tarea grande forman un sistema. El corazón y los vasos sanguíneos forman el sistema cardiovascular; la boca, el estómago y los intestinos forman el sistema digestivo. El cuerpo humano tiene **once sistemas de órganos**.

• **Nivel de organismo.** Todos los sistemas juntos forman un ser humano vivo: el nivel más alto, y la razón de ser de todos los demás.

Esta escalera también explica la enfermedad. Un problema puede empezar en cualquier nivel y subir. En la anemia falciforme, por ejemplo, todo empieza en el nivel químico — un cambio pequeño en una molécula, la hemoglobina — y termina afectando los glóbulos rojos, los vasos sanguíneos, los órganos y la persona entera.

The eleven organ systems · Los once sistemas de órganos

System · Sistema	Main job · Trabajo principal
Integumentary · Tegumentario	Protects the body; the skin, hair and nails · Protege el cuerpo; la piel, el pelo y las uñas
Skeletal · Esquelético	Supports and protects; stores minerals · Sostiene y protege; guarda minerales
Muscular · Muscular	Produces movement and heat · Produce movimiento y calor
Nervous · Nervioso	Fast communication and control · Comunicación y control rápidos
Endocrine · Endocrino	Slow control with hormones · Control lento con hormonas
Cardiovascular · Cardiovascular	Transports blood, oxygen and nutrients · Transporta sangre, oxígeno y nutrientes
Lymphatic · Linfático	Defends the body; returns fluids · Defiende el cuerpo; devuelve líquidos
Respiratory · Respiratorio	Exchanges oxygen and carbon dioxide · Intercambia oxígeno y dióxido de carbono
Digestive · Digestivo	Breaks down food and absorbs nutrients · Descompone los alimentos y absorbe nutrientes
Urinary · Urinario	Filters the blood and eliminates wastes · Filtra la sangre y elimina desechos
Reproductive · Reproductor	Produces offspring · Produce la descendencia

1.3 The Cell: The Basic Unit of Life

La célula: la unidad básica de la vida

A **cell** is the smallest living unit of the body — and of every living thing. Your body contains trillions of them, in more than two hundred different types, yet almost all share the same basic plan. A typical cell has three main parts:

- **Plasma membrane** — the outer boundary. It is *selectively permeable*: it decides what enters and what leaves, like a guarded gate.
- **Cytoplasm** — everything inside the membrane except the nucleus: a jelly-like fluid (the cytosol) plus the small structures called **organelles**, the “little organs” that do the cell's work.
- **Nucleus** — the control center. It stores the DNA, the instructions for building every protein the cell will ever make.

Inside the cytoplasm, each organelle has its own job. Learn them as a small factory: the nucleus is the office with the blueprints, the ribosomes are the assembly workers, the mitochondria are the power plants, and the membrane is the fence with its gates.

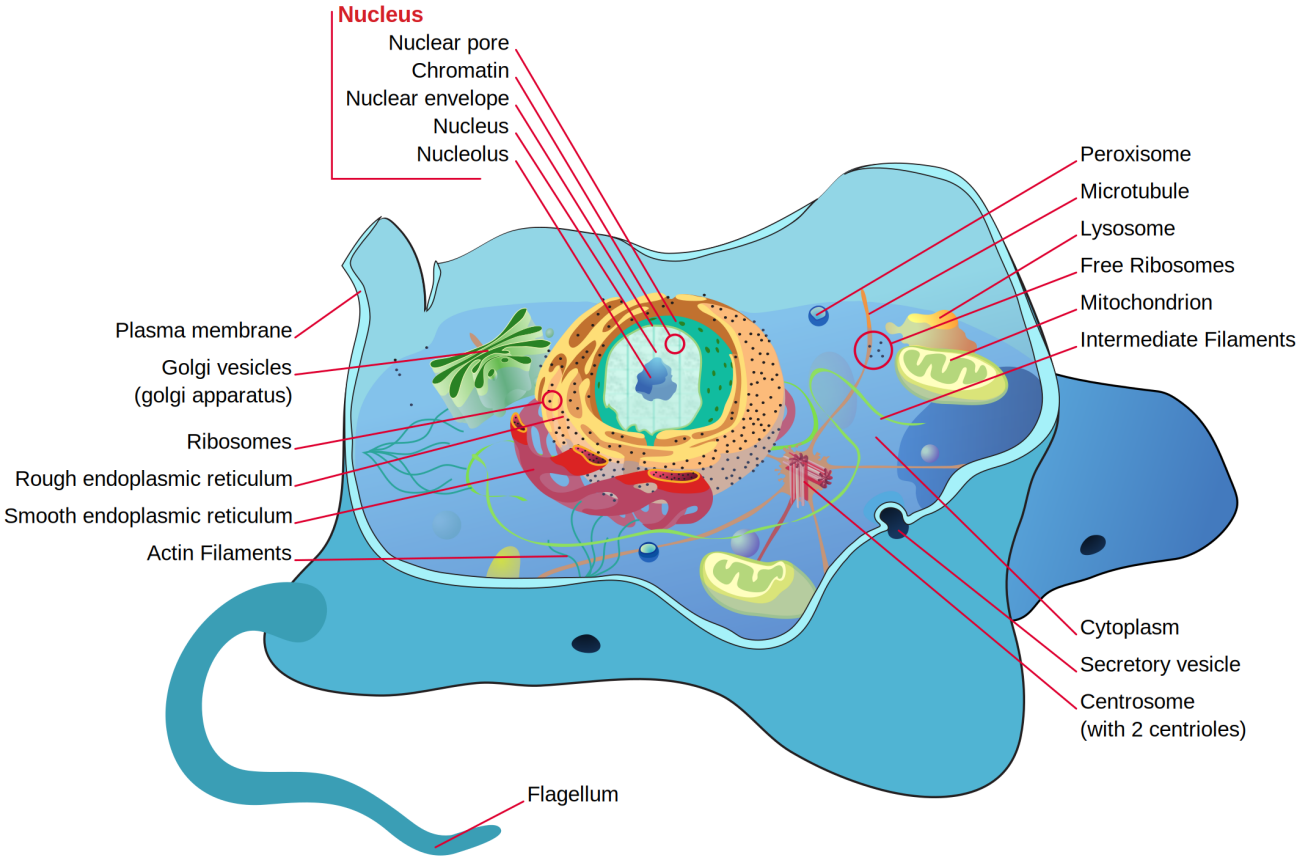

Figure 1.2 · A typical cell and its organelles (public-domain diagram by Mariana Ruiz). · Figura 1.2 · Una célula típica y sus orgánulos (diagrama de dominio público de Mariana Ruiz).

Organelle · Orgánulo	What it does · Qué hace
Nucleus · Núcleo	Stores the DNA and controls all cell activities · Guarda el ADN y controla todas las actividades de la célula
Nucleolus · Nucléolo	Builds the parts of ribosomes · Construye las piezas de los ribosomas
Mitochondria · Mitocondrias	Produce most of the cell's energy (ATP) · Producen la mayor parte de la energía de la célula (ATP)
Ribosomes · Ribosomas	Build proteins · Construyen las proteínas
Rough endoplasmic reticulum · Retículo endoplasmático rugoso	Folds and processes proteins; it is “rough” because it is covered with ribosomes · Pliega y procesa proteínas; es «rugoso» porque está cubierto de ribosomas
Smooth endoplasmic reticulum · Retículo endoplasmático liso	Makes lipids and detoxifies substances · Fabrica lípidos y desintoxica sustancias
Golgi apparatus · Aparato de Golgi	Modifies, packages and ships proteins · Modifica, empaca y envía las proteínas
Lysosomes · Lisosomas	Digest worn-out parts and invaders with enzymes · Digieren partes gastadas e invasores con enzimas
Cytoskeleton · Citoesqueleto	Internal framework: gives shape and moves materials · Armazón interno: da forma y mueve materiales
Centrosome · Centrosoma	Organizes the structures that separate chromosomes in cell division · Organiza las estructuras que separan los cromosomas en la división celular

Organelle · Orgánulo	What it does · Qué hace
Vacuoles · Vacuolas	Storage sacs for water and other substances · Sacos de almacenamiento de agua y otras sustancias
Cilia and flagella · Cilios y flagelos	Hair-like projections that move substances or the cell itself · Proyecciones como cabellos que mueven sustancias o la propia célula

Not all cells are identical copies of this plan. A red blood cell has no nucleus — it gives up its control center to carry more hemoglobin. A skeletal muscle cell is long, has many nuclei and is packed with mitochondria, because contraction burns enormous amounts of ATP. Once again: **structure determines function**.

CLINICAL CONNECTION — When organelles fail

Some diseases are organelle diseases. In Tay–Sachs disease, a missing lysosomal enzyme lets fatty substances accumulate in nerve cells, damaging the brain. In several mitochondrial diseases, cells cannot produce enough ATP, and the organs that suffer first are the hungriest for energy: brain, muscles and heart.

CONEXIÓN CLÍNICA — Cuando los orgánulos fallan

Algunas enfermedades son enfermedades de los orgánulos. En la enfermedad de Tay–Sachs, falta una enzima de los lisosomas y las sustancias grasas se acumulan en las células nerviosas, dañando el cerebro. En varias enfermedades mitocondriales, las células no pueden producir suficiente ATP, y los órganos que sufren primero son los más hambrientos de energía: el cerebro, los músculos y el corazón.

La célula es la unidad viva más pequeña del cuerpo — y de todo ser vivo. Su cuerpo contiene billones de ellas, de más de doscientos tipos distintos, y sin embargo casi todas comparten el mismo plan básico. Una célula típica tiene tres partes principales:

• **La membrana plasmática**: el límite exterior. Es *selectivamente permeable*: decide qué entra y qué sale, como una puerta vigilada.

• **El citoplasma**: todo lo que está dentro de la membrana excepto el núcleo: un líquido gelatinoso (el citosol) más las pequeñas estructuras llamadas **orgánulos**, los «órganos pequeños» que hacen el trabajo de la célula.

• **El núcleo**: el centro de control. Guarda el ADN, las instrucciones para construir cada proteína que la célula fabricará en su vida.

Dentro del citoplasma, cada orgánulo tiene su trabajo. Apréndalos como una pequeña fábrica: el núcleo es la oficina con los planos, los ribosomas son los obreros de montaje, las mitocondrias son las plantas de energía, y la membrana es la cerca con sus puertas.

No todas las células son copias idénticas de este plan. Un glóbulo rojo no tiene núcleo: renuncia a su centro de control para cargar más hemoglobina. Una célula del músculo esquelético es larga, tiene muchos núcleos y está llena de mitocondrias, porque la contracción quema cantidades enormes de ATP. Una vez más: **la estructura determina la función**.

Color & Label Plate A · The Cell

Lámina A para colorear y etiquetar · La célula

Instructions. Color each organelle with a different color. Then write the name of each numbered structure — in English and in Spanish — on the lines below. Use Figure 1.2 only after your first try.

Instrucciones. Coloree cada orgánulo con un color distinto. Después escriba el nombre de cada estructura numerada — en inglés y en español — en las líneas de abajo. Use la Figura 1.2 solo después de su primer intento.

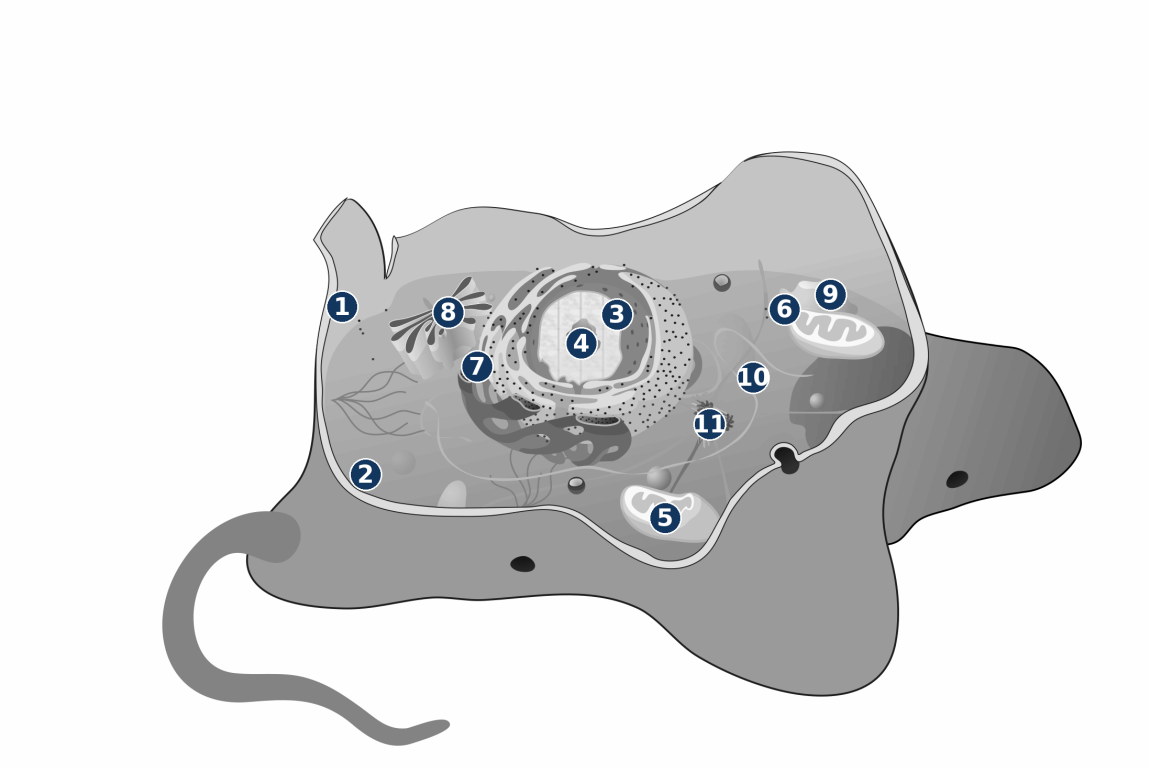

1. _____
2. _____
3. _____
4. _____
5. _____
6. _____
7. _____
8. _____
9. _____
10. _____
11. _____

Word bank · Banco de palabras: plasma membrane · membrana plasmática / cytoplasm · citoplasma / nucleus · núcleo / nucleolus · nucléolo / mitochondrion · mitocondria / ribosomes · ribosomas / rough endoplasmic reticulum · retículo endoplasmático rugoso / Golgi apparatus · aparato de Golgi / lysosome · lisosoma / vacuole · vacuola / centrosome · centrosoma

1.4 Tissues: Working Together

Los tejidos: trabajo en conjunto

A **tissue** is a group of similar cells, together with the material between them, that works as a team on a common task. Although the body has thousands of structures, it builds all of them from only **four basic tissue types**:

Tissue · Tejido	What it does · Qué hace	Examples · Ejemplos
Epithelial · Epitelial	Covers surfaces, lines organs and cavities, forms glands; protects, absorbs and secretes · Cubre superficies, reviste órganos y cavidades, forma glándulas; protege, absorbe y secreta	Surface of the skin; lining of the intestine · Superficie de la piel; revestimiento del intestino
Connective · Conectivo	Supports, binds, protects and stores · Sostiene, une, protege y almacena	Bone, cartilage, tendons, fat and blood · Hueso, cartílago, tendones, grasa y sangre
Muscle · Muscular	Contracts to produce movement · Se contrae para producir movimiento	Skeletal, cardiac and smooth muscle · Músculo esquelético, cardíaco y liso
Nervous · Nervioso	Sends rapid electrical messages and coordinates the body · Envía mensajes eléctricos rápidos y coordina el cuerpo	Brain, spinal cord and nerves · Encéfalo, médula espinal y nervios

A useful way to remember them: epithelium *covers*, connective tissue *connects*, muscle *moves*, and nervous tissue *communicates*. Every organ you will study in this book is a combination of these four — the heart, for instance, has an epithelial lining, connective tissue in its walls and valves, cardiac muscle that pumps, and nervous tissue that helps set its rhythm.

Un **tejido** es un grupo de células semejantes que, junto con el material que hay entre ellas, trabaja en equipo en una tarea común. Aunque el cuerpo tiene miles de estructuras, las construye todas con solo **cuatro tipos básicos de tejido**, los de la tabla anterior.

Una manera útil de recordarlos: el epitelio *cubre*, el tejido conectivo *conecta*, el músculo *mueve* y el tejido nervioso *comunica*. Cada órgano que estudiará en este libro es una combinación de estos cuatro: el corazón, por ejemplo, tiene un revestimiento epitelial, tejido conectivo en sus paredes y válvulas, músculo cardíaco que bombea y tejido nervioso que ayuda a marcar su ritmo.

1.5 Homeostasis: Keeping the Balance

Homeostasis: mantener el equilibrio

Homeostasis is the maintenance of relatively stable conditions inside the body, even when the outside world changes. Your internal temperature stays near 37 °C (98.6 °F) in winter and summer; your blood sugar rises after a meal and returns to its range; your blood pH stays between 7.35 and 7.45. The body does not keep these values perfectly fixed — it keeps them within a narrow, healthy range, correcting every deviation.

Homeostasis works through **feedback loops** with three parts:

- **Receptor** — a sensor that detects a change (the *stimulus*) and reports it.
- **Control center** — usually the brain or an endocrine gland; it compares the value with the set point and decides the response.

- **Effector** — a muscle or gland that carries out the response.

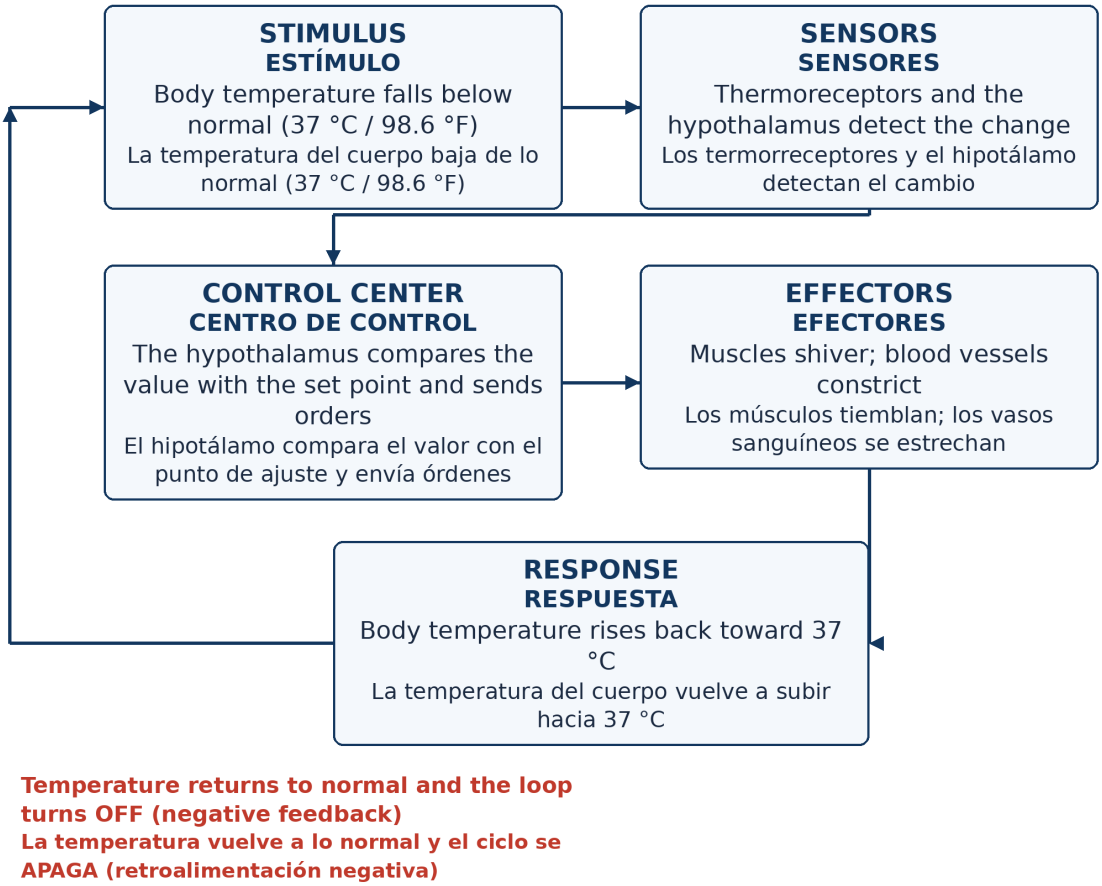

Figure 1.3 · A negative feedback loop: how the body controls its temperature. · Figura 1.3 · Un ciclo de retroalimentación negativa: cómo controla el cuerpo su temperatura.

In **negative feedback**, the response *reverses* the change: when temperature rises, sweating brings it down, and the loop switches off. Almost all homeostatic control in the body works this way. Blood glucose is another classic example: after a meal, the pancreas releases insulin and cells take in glucose; between meals, glucagon tells the liver to release glucose. Two opposing hormones, one stable value.

In **positive feedback**, the response *amplifies* the change, so it is rare and must be stopped by an event outside the loop. During childbirth, pressure from the baby's head triggers the hormone oxytocin, which strengthens contractions, which increases pressure — until birth itself ends the cycle. Blood clotting works in a similar, self-amplifying way.

CLINICAL CONNECTION — When homeostasis fails

Diabetes mellitus is a failure of glucose homeostasis: without enough insulin — or without response to it — blood sugar stays high and damages vessels, nerves, kidneys and eyes over time. This is why so much of nursing care is, in the end, helping the body keep its balance: fluids, temperature, oxygen, sugar, pressure.

CONEXIÓN CLÍNICA — Cuando la homeostasis falla

La diabetes mellitus es un fallo de la homeostasis de la glucosa: sin insulina suficiente — o sin respuesta a ella — el azúcar en la sangre se mantiene alto y con el tiempo daña los vasos, los nervios, los riñones y los ojos. Por eso gran parte del cuidado de enfermería es, al final, ayudar al cuerpo a mantener su equilibrio: líquidos, temperatura, oxígeno, azúcar, presión.

La **homeostasis** es el mantenimiento de unas condiciones internas relativamente estables, aunque el mundo exterior cambie. Su temperatura interna se mantiene cerca de 37 °C lo mismo en invierno que en verano; su azúcar en la sangre sube después de comer y regresa a su rango; el pH de su sangre se mantiene entre 7.35 y 7.45. El cuerpo no mantiene estos valores perfectamente fijos: los mantiene dentro de un rango estrecho y saludable, corrigiendo cada desviación.

La homeostasis funciona mediante **ciclos de retroalimentación** con tres partes: el **receptor**, un sensor que detecta un cambio (el *estímulo*) y lo reporta; el **centro de control**, por lo general el cerebro o una glándula endocrina, que compara el valor con el punto de ajuste y decide la respuesta; y el **efector**, un músculo o una glándula que ejecuta la respuesta.

En la **retroalimentación negativa**, la respuesta *revierte* el cambio: cuando la temperatura sube, el sudor la baja, y el ciclo se apaga. Casi todo el control homeostático del cuerpo funciona así. La glucosa en la sangre es otro ejemplo clásico: después de comer, el páncreas libera insulina y las células captan glucosa; entre comidas, el glucagón ordena al hígado liberar glucosa. Dos hormonas opuestas, un valor estable.

En la **retroalimentación positiva**, la respuesta *amplifica* el cambio, por eso es rara y debe detenerla un acontecimiento fuera del ciclo. Durante el parto, la presión de la cabeza del bebé desencadena la hormona oxitocina, que fortalece las contracciones, que aumentan la presión — hasta que el propio nacimiento termina el ciclo. La coagulación de la sangre funciona de una manera parecida, autoamplificándose.

1.6 Anatomical Language

El lenguaje anatómico

Health professionals describe the body with a shared, precise vocabulary. “On the left side” is not enough: whose left, and left of what? Anatomical language removes the doubt. It is always based on the **anatomical position**: the person stands upright, facing forward, with the arms at the sides, the **palms facing forward** and the feet flat. Right and left always mean the *patient's* right and left — never yours.

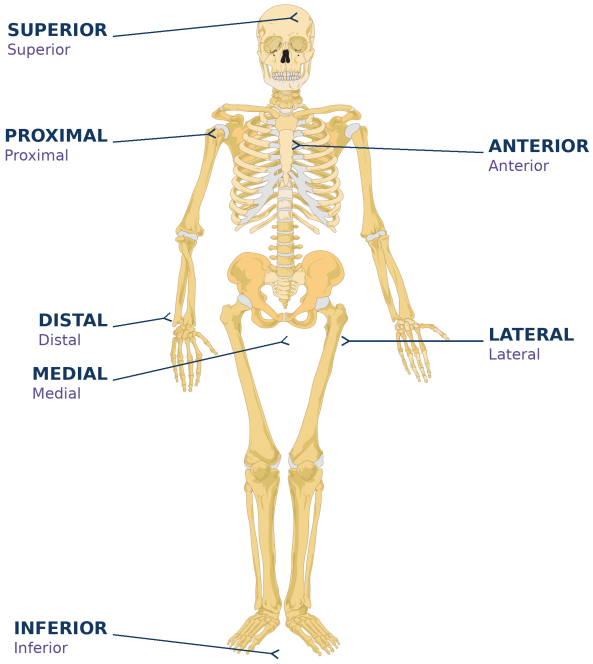

Figure 1.4 · The anatomical position and the main directional terms. · Figura 1.4 · La posición anatómica y los términos direccionales principales.

Term · Término	Meaning · Significado
Superior · Superior	Toward the head, above · Hacia la cabeza, por encima
Inferior · Inferior	Toward the feet, below · Hacia los pies, por debajo
Anterior (ventral) · Anterior (ventral)	Toward the front of the body · Hacia el frente del cuerpo
Posterior (dorsal) · Posterior (dorsal)	Toward the back of the body · Hacia la parte de atrás del cuerpo
Medial · Medial	Toward the midline of the body · Hacia la línea media del cuerpo
Lateral · Lateral	Away from the midline · Alejado de la línea media
Proximal · Proximal	Closer to the trunk or to a point of origin (limbs) · Más cercano al tronco o a un punto de origen (extremidades)
Distal · Distal	Farther from the trunk or point of origin (limbs) · Más alejado del tronco o del punto de origen (extremidades)
Superficial · Superficial	Toward the surface of the body · Hacia la superficie del cuerpo
Deep · Profundo	Away from the surface, internal · Alejado de la superficie, interno

Body planes are imaginary flat surfaces that cut the body for study and imaging. The **sagittal plane** divides the body into right and left parts (exactly in the middle: *midsagittal*). The **frontal (coronal) plane** divides it into front and back parts. The **transverse (horizontal) plane** divides it into upper and lower parts. Every CT or MRI image you will ever see is taken along one of these planes.

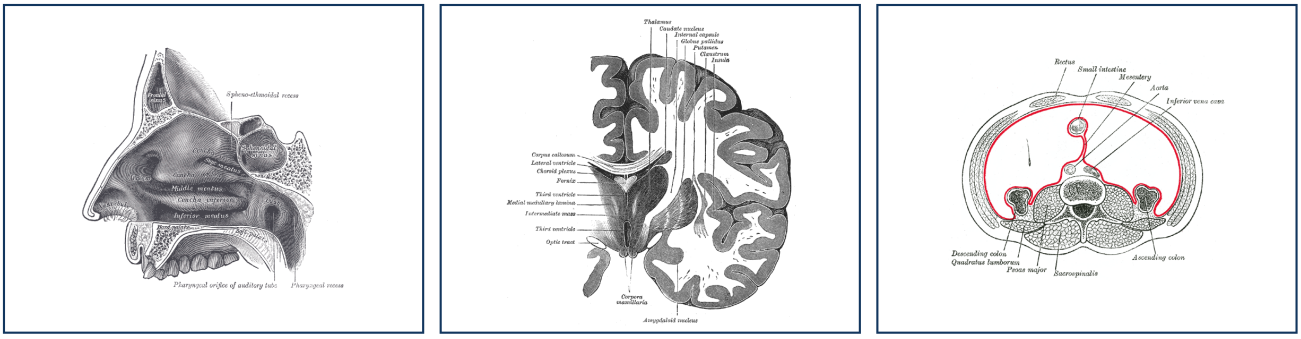

Sagittal plane
Plano sagital
Sagittal section of the head
Corte sagital de la cabeza

Frontal plane
Plano frontal
Frontal (coronal) section of the brain
Corte frontal (coronal) del cerebro

Transverse plane
Plano transversal
Transverse section of the abdomen
Corte transversal del abdomen

Figure 1.5 · The three main body planes. · Figura 1.5 · Los tres planos principales del cuerpo.

Body cavities are internal spaces that hold and protect organs. The **dorsal cavity**, along the back, contains the cranial cavity (brain) and the vertebral or spinal cavity (spinal cord). The **ventral cavity**, along the front, is divided by the diaphragm into the **thoracic cavity** above (heart and lungs) and the **abdominopelvic cavity** below (digestive, urinary and reproductive organs). For clinical description, the abdomen is also divided into **four quadrants** — right upper, left upper, right lower and left lower (RUQ, LUQ, RLQ, LLQ) — which is how pain and findings are located and reported: “pain in the right lower quadrant” points the team toward the appendix.

Los profesionales de la salud describen el cuerpo con un vocabulario compartido y preciso. «Del lado izquierdo» no basta: ¿el izquierdo de quién, e izquierdo de qué? El lenguaje anatómico elimina la duda. Se basa siempre en la **posición anatómica**: la persona de pie, erguida, mirando al frente, con los brazos a los lados, las **palmas hacia delante** y los pies planos. La derecha y la izquierda siempre son las del *paciente*, nunca las de usted.

Los **planos del cuerpo** son superficies planas imaginarias que lo cortan para su estudio y para las imágenes médicas. El **plano sagital** divide el cuerpo en parte derecha e izquierda (exactamente por el medio: *sagital medio*). El **plano frontal (coronal)** lo divide en parte anterior y posterior. El **plano transversal (horizontal)** lo divide en parte superior e inferior. Toda imagen de tomografía o resonancia que usted verá en su vida está tomada a lo largo de uno de estos planos.

Las **cavidades del cuerpo** son espacios internos que contienen y protegen los órganos. La **cavidad dorsal**, a lo largo de la espalda, contiene la cavidad craneal (el encéfalo) y la cavidad vertebral o espinal (la médula espinal). La **cavidad ventral**, a lo largo del frente, está dividida por el diafragma en la **cavidad torácica** arriba (corazón y pulmones) y la **cavidad abdominopélvica** abajo (órganos digestivos, urinarios y reproductores). Para la descripción clínica, el abdomen también se divide en **cuatro cuadrantes** — superior derecho, superior izquierdo, inferior derecho e inferior izquierdo — que es como se localizan y se reportan el dolor y los hallazgos: «dolor en el cuadrante inferior derecho» orienta al equipo hacia el apéndice.

Color & Label Plate B · Directional Terms

Lámina B para colorear y etiquetar · Términos direccionales

Instructions. The figure is in anatomical position. For each numbered point, write the directional term that best describes it (compare each point with the trunk or the midline). Then color the figure as you like. Check your answers in the unit's answer key.

Instrucciones. La figura está en posición anatómica. Para cada punto numerado, escriba el término direccional que mejor lo describe (compare cada punto con el tronco o con la línea media). Después coloree la figura a su gusto. Revise sus respuestas en la clave de la unidad.

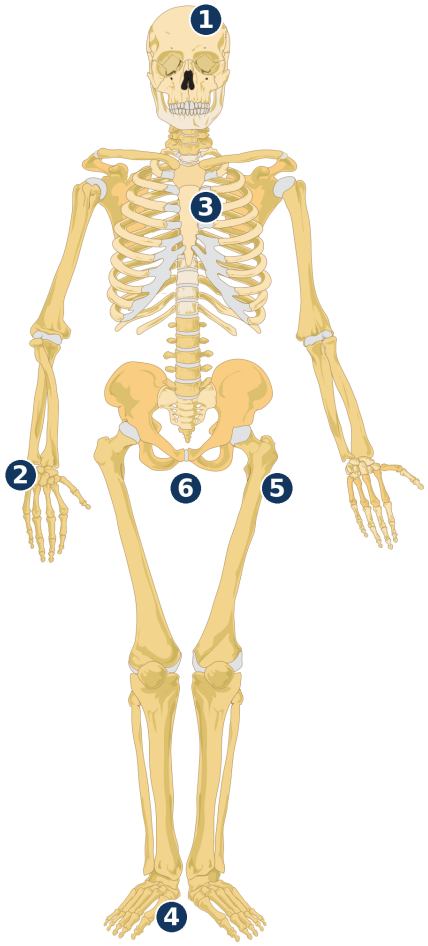

1. _____
2. _____
3. _____
4. _____
5. _____
6. _____

Word bank · Banco de palabras: superior · inferior · anterior · posterior · medial · lateral · proximal · distal · superficial · deep/profundo

Unit 1 Practice · Práctica de la Unidad 1

Answer without looking at the unit. Then check the key. · Responda sin mirar la unidad. Después revise la clave.

Part A · Multiple choice · Parte A · Selección múltiple

1. Anatomy is the study of the body's…

La anatomía es el estudio de…

a) function · la función
b) structure · la estructura
c) diseases · las enfermedades
d) medicines · los medicamentos

2. The smallest living unit of the body is the…

La unidad viva más pequeña del cuerpo es…

a) atom · el átomo
b) tissue · el tejido
c) cell · la célula
d) organ · el órgano

3. Which organelle produces most of the cell's ATP?

¿Qué orgánulo produce la mayor parte del ATP de la célula?

a) Ribosome · Ribosoma
b) Lysosome · Lisosoma
c) Golgi apparatus · Aparato de Golgi
d) Mitochondrion · Mitocondria

4. Which basic tissue type contracts to produce movement?

¿Qué tipo básico de tejido se contrae para producir movimiento?

a) Epithelial · Epitelial
b) Muscle · Muscular
c) Connective · Conectivo
d) Nervous · Nervioso

5. In negative feedback, the response…

En la retroalimentación negativa, la respuesta…

a) amplifies the change · amplifica el cambio
b) stops the heart · detiene el corazón
c) reverses the change · revierte el cambio
d) never ends · nunca termina

6. In the temperature loop of Figure 1.3, the control center is the…

En el ciclo de la temperatura de la Figura 1.3, el centro de control es…

a) skin · la piel

b) hypothalamus · el hipotálamo

c) sweat gland · la glándula sudorípara

d) muscle · el músculo

7. The elbow is _____ to the wrist.

El codo es _____ con respecto a la muñeca.

a) distal · distal

b) lateral · lateral

c) proximal · proximal

d) superficial · superficial

8. Which plane divides the body into front and back parts?

¿Qué plano divide el cuerpo en parte anterior y posterior?

a) Sagittal · Sagital

b) Transverse · Transversal

c) Frontal (coronal) · Frontal (coronal)

d) Oblique · Oblicuo

9. Which of these is an example of the organ level of organization?

¿Cuál de estos es un ejemplo del nivel de órgano?

a) A water molecule · Una molécula de agua

b) A neuron · Una neurona

c) The heart · El corazón

d) The cardiovascular system · El sistema cardiovascular

10. After a meal, insulin lowers blood glucose back to its normal range. This is an example of…

Después de comer, la insulina baja la glucosa en la sangre a su rango normal. Esto es un ejemplo de…

a) positive feedback · retroalimentación positiva

b) negative feedback · retroalimentación negativa

c) a body plane · un plano del cuerpo

d) gross anatomy · anatomía macroscópica

Part B · Fill in the blank · Parte B · Complete el espacio

Word bank · Banco de palabras: nucleus · tissue · homeostasis · lysosomes · Golgi apparatus · sagittal · ventral · distal

1. The _____ stores the DNA and controls the cell. · El _____ guarda el ADN y controla la célula.

2. A group of similar cells working together on one task is a _____. · Un grupo de células semejantes que trabaja junto en una tarea es un _____.

3. The maintenance of stable internal conditions is called _____. · El mantenimiento de las condiciones internas estables se llama _____.

4. _____ digest worn-out cell parts with enzymes. · Los _____ digieren con enzimas las partes gastadas de la célula.

5. The _____ modifies, packages and ships proteins. · El _____ modifica, empaca y envía las proteínas.

6. The _____ plane divides the body into right and left parts. · El plano _____ divide el cuerpo en parte derecha e izquierda.

7. The thoracic cavity is part of the larger _____ cavity. · La cavidad torácica es parte de la cavidad _____ mayor.

8. The fingers are _____ to the elbow. · Los dedos son _____ con respecto al codo.

Part C · Name the organelle · Parte C · Nombre el orgánulo

From memory, name the organelle that… · De memoria, nombre el orgánulo que…

1. …produces most of the cell's ATP. · …produce la mayor parte del ATP de la célula. _____

2. …builds proteins. · …construye las proteínas. _____

3. …controls all the activities of the cell. · …controla todas las actividades de la célula. _____

4. …modifies, packages and ships proteins. · …modifica, empaca y envía las proteínas. _____

5. …digests invaders and worn-out parts. · …digiere invasores y partes gastadas. _____

Answer Key · Clave de respuestas — Unit 1 · Unidad 1

Part A · Parte A: 1-b · 2-c · 3-d · 4-b · 5-c · 6-b · 7-c · 8-c · 9-c · 10-b

Part B · Parte B: 1. nucleus / núcleo · 2. tissue / tejido · 3. homeostasis / homeostasis · 4. lysosomes / lisosomas · 5. Golgi apparatus / aparato de Golgi · 6. sagittal / sagital · 7. ventral / ventral · 8. distal / distal

Part C · Parte C: 1. Mitochondria / Mitocondrias · 2. Ribosomes / Ribosomas · 3. Nucleus / Núcleo · 4. Golgi apparatus / Aparato de Golgi · 5. Lysosomes / Lisosomas

Plate A · Lámina A: 1. Plasma membrane / Membrana plasmática · 2. Cytoplasm / Citoplasma · 3. Nucleus / Núcleo · 4. Nucleolus / Nucléolo · 5. Mitochondrion / Mitocondria · 6. Ribosomes / Ribosomas · 7. Rough endoplasmic reticulum / Retículo endoplasmático rugoso · 8. Golgi apparatus / Aparato de Golgi · 9. Lysosome / Lisosoma · 10. Vacuole / Vacuola · 11. Centrosome / Centrosoma

Plate B · Lámina B: 1. Superior · 2. Distal · 3. Anterior · 4. Inferior · 5. Lateral · 6. Medial

Unit 1 Bilingual Glossary · Glosario bilingüe de la Unidad 1

English	Español	Meaning · Significado
Anatomy	**Anatomía**	Study of the structure of the body · Estudio de la estructura del cuerpo
Physiology	**Fisiología**	Study of how the body works · Estudio de cómo funciona el cuerpo
Cell	**Célula**	Smallest living unit of the body · Unidad viva más pequeña del cuerpo
Tissue	**Tejido**	Group of similar cells working together · Grupo de células semejantes que trabaja en conjunto
Organ	**Órgano**	Structure of two or more tissues with a specific job · Estructura de dos o más tejidos con un trabajo específico
Organ system	**Sistema de órganos**	Group of organs that cooperates on one big task · Grupo de órganos que coopera en una tarea grande
Organism	**Organismo**	The complete living being · El ser vivo completo
Plasma membrane	**Membrana plasmática**	Outer boundary of the cell; selectively permeable · Límite exterior de la célula; selectivamente permeable
Cytoplasm	**Citoplasma**	Contents of the cell between membrane and nucleus · Contenido de la célula entre la membrana y el núcleo
Nucleus	**Núcleo**	Control center of the cell; stores DNA · Centro de control de la célula; guarda el ADN
Nucleolus	**Nucléolo**	Structure inside the nucleus that builds ribosome parts · Estructura dentro del núcleo que construye piezas de los ribosomas
Mitochondrion	**Mitocondria**	Organelle that produces most of the cell's ATP · Orgánulo que produce la mayor parte del ATP de la célula
Ribosome	**Ribosoma**	Organelle that builds proteins · Orgánulo que construye proteínas
Endoplasmic reticulum	**Retículo endoplasmático**	Network of membranes; rough type processes proteins, smooth type makes lipids · Red de membranas; el rugoso procesa proteínas, el liso fabrica lípidos
Golgi apparatus	**Aparato de Golgi**	Modifies, packages and ships proteins · Modifica, empaca y envía proteínas
Lysosome	**Lisosoma**	Sac of enzymes that digests substances · Saco de enzimas que digiere sustancias
Cytoskeleton	**Citoesqueleto**	Internal framework of the cell · Armazón interno de la célula
Epithelial tissue	**Tejido epitelial**	Tissue that covers and lines · Tejido que cubre y reviste
Connective tissue	**Tejido conectivo**	Tissue that supports and binds · Tejido que sostiene y une
Muscle tissue	**Tejido muscular**	Tissue that contracts and moves · Tejido que se contrae y mueve

English	Español	Meaning · Significado
Nervous tissue	**Tejido nervioso**	Tissue that sends electrical messages · Tejido que envía mensajes eléctricos
Homeostasis	**Homeostasis**	Maintenance of stable internal conditions · Mantenimiento de condiciones internas estables
Receptor	**Receptor**	Sensor that detects a change · Sensor que detecta un cambio
Control center	**Centro de control**	Compares a value with the set point and orders a response · Compara un valor con el punto de ajuste y ordena una respuesta
Effector	**Efector**	Muscle or gland that carries out the response · Músculo o glándula que ejecuta la respuesta
Negative feedback	**Retroalimentación negativa**	Response that reverses a change · Respuesta que revierte un cambio
Positive feedback	**Retroalimentación positiva**	Response that amplifies a change · Respuesta que amplifica un cambio
Anatomical position	**Posición anatómica**	Standing upright, facing forward, palms forward · De pie, erguido, mirando al frente, palmas hacia delante
Superior / Inferior	**Superior / Inferior**	Toward the head / toward the feet · Hacia la cabeza / hacia los pies
Anterior / Posterior	**Anterior / Posterior**	Toward the front / toward the back · Hacia el frente / hacia atrás
Medial / Lateral	**Medial / Lateral**	Toward the midline / away from the midline · Hacia la línea media / alejado de la línea media
Proximal / Distal	**Proximal / Distal**	Closer to / farther from the trunk (limbs) · Más cercano / más alejado del tronco (extremidades)
Sagittal plane	**Plano sagital**	Divides the body into right and left · Divide el cuerpo en derecha e izquierda
Frontal plane	**Plano frontal**	Divides the body into front and back · Divide el cuerpo en anterior y posterior
Transverse plane	**Plano transversal**	Divides the body into upper and lower · Divide el cuerpo en superior e inferior
Dorsal cavity	**Cavidad dorsal**	Cranial and vertebral cavities · Cavidades craneal y vertebral
Ventral cavity	**Cavidad ventral**	Thoracic and abdominopelvic cavities · Cavidades torácica y abdominopélvica

Unit 1 Summary · Resumen de la Unidad 1

- **Anatomy** studies structure; **physiology** studies function. Structure determines function.
- The body is organized in six levels: **chemical** → **cellular** → **tissue** → **organ** → **organ system** → **organism**. There are eleven organ systems.
- The **cell** is the smallest living unit. Its main parts are the plasma membrane, the cytoplasm with its organelles, and the nucleus.
- Mitochondria make ATP; ribosomes build proteins; the Golgi apparatus packages them; lysosomes digest; the nucleus commands.
- There are four basic tissues: **epithelial** (covers), **connective** (connects), **muscle** (moves) and **nervous** (communicates).
- **Homeostasis** keeps internal conditions stable through feedback loops: receptor → control center → effector. In negative feedback the response reverses the change; in positive feedback it amplifies it.
- Anatomical language is based on the **anatomical position** and uses directional terms, planes (sagittal, frontal, transverse) and cavities (dorsal and ventral).

- **La anatomía** estudia la estructura; **la fisiología** estudia la función. La estructura determina la función.
- El cuerpo se organiza en seis niveles: **químico** → **celular** → **tisular** → **órgano** → **sistema de órganos** → **organismo**. Hay once sistemas de órganos.
- La **célula** es la unidad viva más pequeña. Sus partes principales son la membrana plasmática, el citoplasma con sus orgánulos y el núcleo.
- Las mitocondrias producen ATP; los ribosomas construyen proteínas; el aparato de Golgi las empaca; los lisosomas digieren; el núcleo manda.
- Hay cuatro tejidos básicos: **epitelial** (cubre), **conectivo** (conecta), **muscular** (mueve) y **nervioso** (comunica).
- La **homeostasis** mantiene estables las condiciones internas mediante ciclos de retroalimentación: receptor → centro de control → efector. En la retroalimentación negativa la respuesta revierte el cambio; en la positiva lo amplifica.
- El lenguaje anatómico se basa en la **posición anatómica** y usa términos direccionales, planos (sagital, frontal, transversal) y cavidades (dorsal y ventral).

— End of the sample · Fin de la muestra —

Unit 2 begins with The Chemistry of Life · La Unidad 2 comienza con La química de la vida.